肩関節，2003；27巻第2号：361-364.

Suture anchor を用いた open Bankart 修復術の治療成績

昭和大学藤が丘リハビリテーション病院整形外科
西中直也・筒井廣明
三原研一・保刈　成
鈴木一秀・大田勝弘
牧内大輔・松久孝行
山口　健

The Clinical results of the Bankart Procedure using a Suture Anchor Device for a Recurrent Anterior Dislocation of the Shoulder

by
NISHINAKA Naoya, TSUTSUI Hiroaki, MIHARA Kenichi,
HOKARI Shigeru, SUZUKI Kazuhide, OHTA Katsuhiro,
MAKIUCHI Daisuke, MATSUHISA Takayuki, YAMAGUCHI Ken
Department of Orthopaedic Surgery, Showa University, Fujigaoka Rehabilitation Hospital

We used open Bankart procedure using suture anchor device for the recurrent anterior dislocation of the shoulder since 1996. We evaluated the middle term results. From 1996 to 2000, open Bankart procedure was performed on ninety shoulders of eighty-seven patients. We studied retrospectively forty-seven patients and forty-eight shoulders that were observed for more than two years postoperatively. The average age at the operation was twenty-seven point five years old (range fifteen-sixty years old). The mean follow up period was three point eleven years (range two-five point nine years). We used Japan Shoulder Society (JSS) Shoulder Instability Score in this study. There were forty patients who did some kind of sports. After the operation we followed up their return to sports activities. The mean JSS score was 85.8(range 58-97). The recurrence was noted in five shoulders. Three of them were caused by major trauma. Thirty-two patients had limitation of external rotation, and mean loss of range of motion compared with the opposite side was 16.3°. There were no complaints about the limitation. Thirty-eight of forty patients who did sports could return to their activities totally or partially. The mean recovery period was seven point two months (range three-thirteen months). Forty patients were satisfied with the results. Bankart procedure gives good results for the recurrent anterior dislocation of the shoulder with a high rate of return to the sports activity. However the inferior factors found in recurrent cases and the cases with a restriction of external rotation were examined.

Key words：反復性肩関節脱臼（Recurrent anterior dislocation of the shoulder），
バンカート法（Bankart procedure），スーチャーアンカー（Suture anchor）

＊原稿受付日 2002年10月23日受付

はじめに

数多い反復性肩関節前方脱臼・亜脱臼に対する手術方法のうち，主病態である関節包・前下上腕関節靱帯関節唇複合体（AIGHLLC）損傷を直接的に修復するのが理にかなっていると考え，我々は1996年4月よりスーチャーアンカー用いてBankart損傷部の再縫着術を施行している．第25回の本学会において筒井が短期成績を報告したが[1]，今回，中期臨床成績を調査し，不良成績例についてはその因子を検討したので報告する．

対象と方法

対象は1996年4月より2000年8月までに本法を行った87人90肩のうち，術後2年以上経過観察し得た反復性肩関節前方脱臼・亜脱臼症例47人48肩で，男性34肩，女性14肩であった．手術時平均年齢は27,5歳(15～60歳)であり，術後経過観察期間は平均3年11カ月（2年～5年9カ月）であった．

これらの症例について1）術後再脱臼，2）外旋制限の程度，3）術後スポーツ復帰，4）患者の満足度について調査した．評価法として日本肩関節学会肩関節不安定性評価法（JSS Shoulder Instability Score）と日本肩関節学会肩のスポーツの評価法（JSS Shoulder Sports Score）を用いた．

受傷前に40症例がスポーツを行っており，種目はラグビーやアメリカンフットボールなどのコンタクトスポーツが多かった（表1）．

表1．スポーツ種目およびレベル

ラグビー	8	実業団	2
アメリカンフットボール	5	大学・高校クラブ	20
バスケットボール	3	レクレーションレベル	18
バレーボール	2		
野球	3		
サッカー	2		
柔道	2		
水泳	2		
スキー	1		
スノーボード	1		
テニス	1		
その他	10		

手術は原法[2]と異なり我々は肩甲下筋を切離せず，筋線維方向に分けることで関節包へ到達し，切離した関節包を縫縮することなく再縫着している．そのため，後療法は翌日から三角巾のみとし，肩甲上腕関節の自動運動も術直後に確認した外旋角度範囲内で同時に開始している（表2）．

表2．後療法

術直後：Stockinette Velpeau 固定．
術翌日：三角巾のみにする．
術後3日：PT 指導のもと，Codman の stooping exercise，体幹機能訓練，肩甲胸郭関節運動を開始．肩甲上腕関節の自動訓練も術直後に確認した外旋角度範囲で開始．
術後2週：三角巾を外す．
3ヶ月までは肩甲骨面から前方での動作にとどめるようにし，この範囲内での運動，トレーニングを許す．
3カ月：運動範囲の制限をなくし，スポーツ活動を許可する．
6カ月：コンタクトスポーツを許可する．

結果

JSS Shoulder Instability Score は術後平均86.4点（58～100点）であった．

【術後再脱臼】

再脱臼を 2肩に，亜脱臼を 3肩に生じた．再脱臼率は10.4パーセントであった．症例を供覧する．

再脱臼例Ⅰ

22歳，男性．アメリカンフットボールのタックル時に初回脱臼し，以後4回の脱臼を生じたため初回脱臼から2年6カ月でBankart法を施行した．術後経過は良好で特に愁訴なく経過し，術後 1年 2カ月で施行した再鏡視でも修復したAIGHLLCの縫着部の状態は良好であった．しかし再鏡視の1年2カ月後，スノーボードで転倒して再脱臼した．以後寝返りをうつだけでも脱臼するようになったため，再脱臼後10カ月で再度Bankart法を施行した．再手術時の鏡視では 1時から 5時の関節唇は完全に剥離し，AIGHLのレリーフも認めなかった（図1）．

再脱臼症例Ⅱ

22歳，男性．スノーボードで転倒した際に初回脱臼し，以後7回の脱臼を生じたため初回脱臼から2年でBankart法を施行した．術後経過は良好であり，術後 1年で施行した再鏡視でも症例Ⅰと同様に修復したAIGHLLCの縫着部の状態は良好であった．しかし再鏡視の11カ月後にスノーボードで転倒して亜脱臼を生じた．再手術は施行していないが，その後も 1度亜脱臼を生じており経過観察中である．

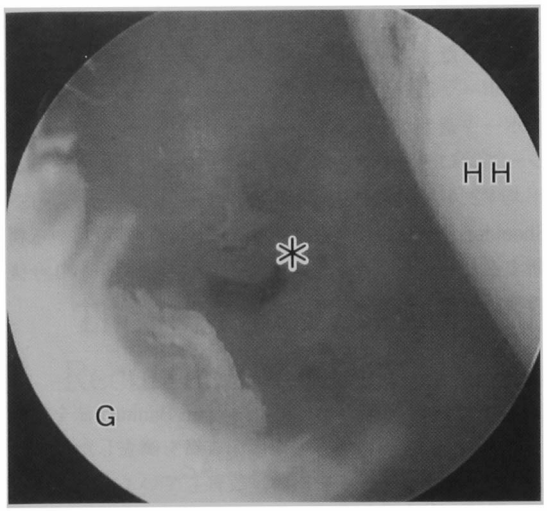

図 1：症例Ⅰ，再手術時の鏡視像．1時から5時まで関節唇は完全に剥離し，AIGHLのレリーフも認めない．

症例Ⅰおよび症例Ⅱはともに初回脱臼と同程度の外力が加わったと考えられる症例である．

再脱臼例Ⅲ

19歳，男性．アメリカンフットボールのタックル時に初回脱臼し，以後数十回におよぶ亜脱臼を繰り返すようになったため初回亜脱臼から6カ月でBankart法を施行した．しかし，術後3カ月でアメリカンフットボールのダックル時に再亜脱臼を生じた．許可以前のコンタクトスポーツでの再脱臼例であり，早期すぎるスポーツ活動への復帰が原因と思われた症例である．

再脱臼例Ⅳ

25歳，男性．アメリカンフットボール中に転倒し，さらに他選手が乗りかかった際に初回脱臼した．以後10回の脱臼を生じ，初回脱臼から8年でBankart法を施行した．術後1年にスノーボードで転倒し，右肩を強打してから違和感が出現するも脱臼は生じていなかった．しかし術後1年5カ月に施行した再鏡視ではスーチャーアンカーが関節窩縁よりも肩甲骨頚部内側よりに挿入されており，縫着されたAIGHLLCも内側から立ち上がり緊張が緩いのが確認された．再鏡視後2年で水泳のクロール中に亜脱臼を生じ，再手術を施行した．

再脱臼例Ⅴ

23歳，男性．サッカー中に転倒し初回脱臼した．以後10回の脱臼歴があり，回数を重ねるにつれ脱臼を生じ易くなったため初回脱臼から10年でBankart法を施行した．術後1年で転倒した際に再亜脱臼を生じ，亜脱臼後1カ月で施行した再鏡視ではスーチャーアンカーが関節窩縁よりも肩甲骨頚部内側よりに挿入され，縫着されたAIGHLLCが内側から立ち上がり緊張も緩いのが確認された（図2）．再鏡視から3ヶ月後より脱臼を生じるようになり再手術を施行した．症例ⅣおよびⅤはアンカー挿入部が肩甲骨頚部内側すぎと思われた症例である．

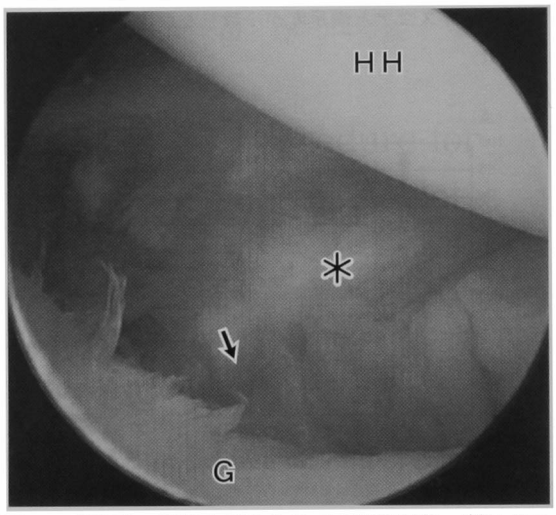

図 2：症例Ⅴ，術後1年5カ月での再鏡視像．刺入されたアンカーが肩甲骨頚部内側よりに位置し（矢印），AIGHLLCも内側から立ち上がり，緊張がない．再鏡視後3カ月で再脱臼を生じた．
HH：上腕骨頭　G：肩関節　＊：AIGHHC

【術後外旋可動域】

術後外旋可動域は下垂位で平均59.3°(20°～90°）であり，健側に比して平均16.3°の制限を認めた．外転90°位では87.8°（60°～120°）であり，平均3.9°の制限であった．

【術後スポーツ復帰】

部活レベルで1例，レクリエーションレベルで1例がスポーツ活動に復帰出来なかった．部活レベルの1例は15歳，女性．ハンドボール部で，multidirectional instability（MDI）と思われる要素もあり術後も続く不安感から競技復帰を断念した．レクリエーションレベルの1例は柔道選手であり術後も続く疼痛により復帰を断念した．他は完全または不完全復帰し（復帰率95%），復帰までの期間は平均7.2カ月（3～13カ月）であった．40例のうち競技性が高いと思われた24例のJSS Shoulder Sports Scoreは76.5点（41～100点）であった．60点以下の成績不良例はいずれもスポーツ時の不安感あるいは疼痛が残存していた．

【満足度】

再脱臼例を除いた43肩で術後の満足度は満足31肩，や

や満足9肩，不満足3肩であった．満足度の低い症例ではスポーツ時の違和感や日常生活での亜脱臼感などの症状が残存していた．しかし，JSS Shoulder Instability Scoreは満足群63～97点（平均89.7点），やや満足群58～100点（平均78.3点），不満群80～82点（平均80.7点）でありスコアと満足度が一致しない症例も多かった（図3）．

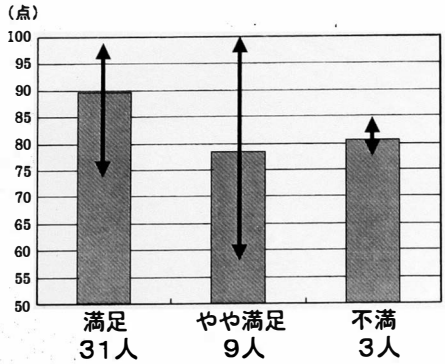

図3：術後満足度
矢印はそれぞれの満足度におけるJSS Shoulder Instability Scoreの範囲を示す．Scoreと満足度が一致しない症例も多くみられた．

考　　察

①再脱臼例

諸家の報告に比して再脱臼率は高率であるが[3)4)5)]，3例は初回脱臼と同程度の外力によるものであった．また2例はアンカー挿入位置が肩甲骨頚部内側すぎたために縫着されたAIGHLLCの立ち上がりが悪く緊張も緩かったのが原因であり，手術手技を安定させることが必要と思われる．

②下垂位外旋制限

本法は原法と異なり肩甲下筋を切離せず，関節包を関節窩縁に縫縮することなく再縫着しているため，術後早期の運動療法が可能である．今回の結果では外転外旋位での制限は反対側に比べ3.9 の制限も，下垂位で16.3 の制限を認めた．関節包を切離する位置，切離した外側関節包再縫着の縫い代の距離，アンカー挿入位置の術中手技の3要素および肩甲下筋を分ける操作による術後烏口突起下での癒着などが要因として考えられる．下垂位外旋は40 以下の症例が6肩あり，全体の平均値を下げていると思われたが，いずれの症例でも外旋制限による愁訴はなかった．

③スポーツ復帰

スポーツ選手が手術を受ける場合は術後，少なくとも翌シーズンに活躍できることが条件となることを考えると平均7.2カ月での復帰は満足している．しかし，JSS Shoulder Sports Scoreの選手としての能力の項目から判断するとレベルダウンを余儀なくされた症例があり今後の検討課題である．

ま　と　め

1. スーチャーアンカーを用いたopen Bankart法を施行した47人48肩につき中期臨床成績を調査した．
2. 本術式は不良因子を検討，改善していくことでより安定した成績を得られると考えた．
3. スポーツ選手では復帰率，復帰までの期間は良好であったが，レベルダウン症例に対する検討が課題と思われた．

文　　献

1）筒井廣明ほか：Suture anchorを用いたBankart修復術の治療成績．肩関節，1999；23：339-342.
2）Bankart AS: The pathorogy and treatment of recurrent dislocation of the shoulder -joint. British J. Surg, 1938; 26: 23-29.
3）山本龍二ほか：反復性肩関節前方脱臼・亜脱臼の手術療法．日整会誌，1997；71：112-114.
4）Rowe, C.R. et al.: The Bankart procedure. A long-term end-result study. J. Bone and Joint Surg, 1978; 60-A: 1-16.
5）吉田　篤ほか：Bankart法．M. B. Orthop, 1998；11(2)：47-54.