肩関節，2009；33 巻第 2 号：261-263.

ゼロポジション内外旋運動における上腕骨頭偏位の検討

昭和大学藤が丘病院整形外科
西中直也・大田勝弘
松久孝行・上原大志
永井　英
昭和大学藤が丘リハビリテーション病院整形外科
三原研一・鈴木一秀
牧内大輔・筒井廣明
Department of Mechanical & Aerospace Engineering, University of Florida
近　良明・Banks Scott A
広島国際大学保健医療学部理学療法学科
蒲田和芳

Determination of in-vivo Glenohumeral Translation at Zero Position using Model-based 3D-to-2D Registration

by

NISHINAKA Naoya, OTA Katsuhiro, MATSUHISA Takayuki, UEHARA Taishi, NAGAI Suguru
Department of Orthopaedic Surgery, Showa University Fujigaoka Hospital

MIHARA Kenichi, SUZUKI Kazuhide, MAKIUCHI Daisuke, TSUTSUI Hiroaki
Department of Orthopaedic Surgery, Showa University Fujigaoka Rehabilitation Hospital

KON Yoshiaki, BANKS Scott A
Department of Mechanical & Aerospace Engineering, University of Florida

GAMADA Kazuyoshi
Department of Physical Therapy, Hiroshima International University

Joint damage in overhand athletes is believed to result from inadequate control of glenohumeral translation. It is assumed that normal shoulder stability limits glenohumeral translation, but posterosuperior or anterior humeral translation has been reported during abduction and external rotation in the pathological throwing shoulder. The purpose of this study was to measure glenohumeral translation in-vivo during active internal/external rotation at the zero position using model-based 3D-to-2D registration. 10 healthy shoulders (average 31.1 years old) were studied. 3D models of the scapula and humerus were created from CT images and fluoroscopic images were recorded during active rotation (0 ～ 140°) at zero position. 3D motions of the scapula and humerus were determined using model-based 3D-to-2D registration to obtain 6 degrees-of-freedom shoulder kinematics. Glenohumeral translation was determined in each data frame by finding the location on the humeral head with the smallest separation from the plane of the glenoid. Humeral translation was referenced in the superior/inferior direction to the midpoint of the long axis. Motion data were grouped into 10° intervals of active rotation.The humerus moved an average of 1.7mm, from an inferior location to the glenoid center, during active arm rotation at zero position. The humeral head was centered within 1mm from the glenoid center below 80°ER. Humeral translations were consistent between shoulders, with average 0.6mm standard deviation across the range of rotation. Glenohumeral translation in healthy shoulders during a slow simulated throwing motion is small-approximately 2mm, and the humerus remains centered on the glenoid where the articulation is maximally congruent. Additional 3D fluoroscopic analysis of shoulder kinematics in throwing athletes, and individuals with injured shoulders, likely will provide useful information to better prevent and diagnose shoulder injuries, enhance rehabilitation, and improve surgical treatments.

Key words：3D-to-2D レジストレーション（3D-to-2D registration），投球（pitching），肩関節動態解析（shoulder kinematics）

＊原稿受付日 2008 年 12 月 30 日受付

はじめに

上腕骨頭と肩甲骨関節窩（以下関節窩）との正常な関係を知ること，特にダイナミックな動作における両者の関係を解析することは，病態発生のメカニズムの解明だけでなく，治療法の選択にも役立つと思われるがいまだ不明な点が多い．このうち投球動作などのオーバーヘッドモーション時に生じる外転位での内外旋運動についても実際に関節内で何が起こっているかは解明されていない．我々はin-vivoで6自由度パラメーターが推定可能な3D-to-2Dレジストレーションを用いて，健常肩のゼロポジション近似肢位における内外旋運動の上腕骨頭偏位を検討したので報告する．

対象と方法

対象は外傷歴と愁訴のない健常肩10肩（男性8名，女性2名，平均31.1歳）であった．X線透視画像（Geyms社製　AdvantxACT）を前後1方向から被験者の座位でのゼロポジションでの内外旋運動を撮像した．各被験者の上腕骨，肩甲骨共に0.5mmスライスのCT画像（Geyms社製LightSpeed Plus）からコンピューターソフト（Tomovision社製SliceOmaticおよびRaindrop Geomagic社製Geomagic Studio）を用いて3次元モデルを作成し，それぞれに座標系を規定した．肩甲骨の座標系は，はじめに関節窩面の上下縁を結ぶ線とその中間点を決め，この中間点と直交した線に平行な関節窩前後縁上を通過する線を短軸（Z軸）とした．次にこの短軸に直交し上下縁を結ぶ線に平行な線を長軸（Y軸）とした．関節窩面上の平面は長軸と短軸からなるように規定した．Y軸とZ軸とが交わる点を原点とし規定した平面に直交する線をX軸とした．上腕骨の座標系は上腕骨頭中心を原点とし，これを通り上腕骨軸に平行な線をY軸，骨頭中心と結節間溝を結ぶ線をZ軸，YZ平面に直交する線をX軸を軸としてそれぞれ規定した（図1）．この3次元モデルとcalibration jigにより歪みを補正したX線撮影透視画像を，コンピューターソフト上（knee track，共著者Banks SA作成）でマッチングさせた[1]（図2）．骨頭偏位はGreichenら[5]の用いた方法を参考にし，骨頭表面と関節窩面上に規定した平面との距離が最短となる点をコンピュータプログラムより算出し関節窩の上下縁を結ぶ長軸方向の位置として表し長軸中間点からの距離を求めた．内外旋角度は肩甲骨関節窩面YZ平面に対して上腕骨Z軸がなす角度として0°から140°まで，10°間隔における関節窩長軸方向の骨頭偏位の平均値を求めた（図3）．

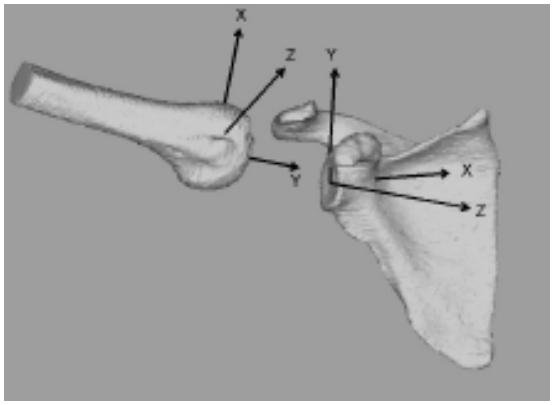

図1　3次元モデルと座標軸：
0.5mm間隔スライスのCT画像より，上腕骨，肩甲骨それぞれの3Dモデルを作成．上腕骨および肩甲骨上にそれぞれ座標軸を規定した．

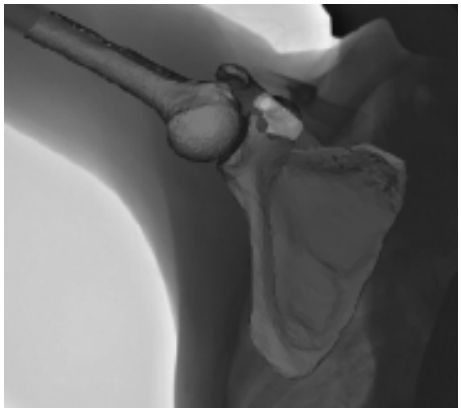

図2　3次元モデルをX線透視画像にコンピューター上でマッチングさせる．

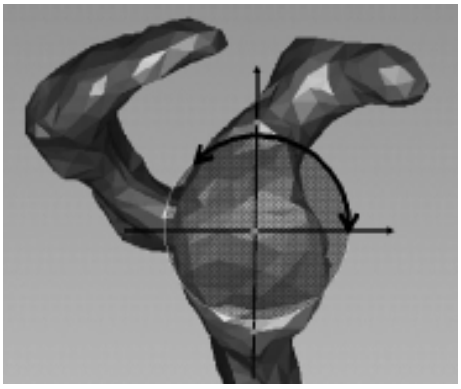

図3　関節窩に規定された平面上で外旋角度（0°～140°）を計測した．

結　　果

骨頭偏位は全内外旋域を通して平均1.7mm以内に収まっていた．外旋位80°以下では中間点から1mm以内に位置し，全可動域を通して標準偏差は0.6mmであり角度間におけるバラツキはなかった（図4）．

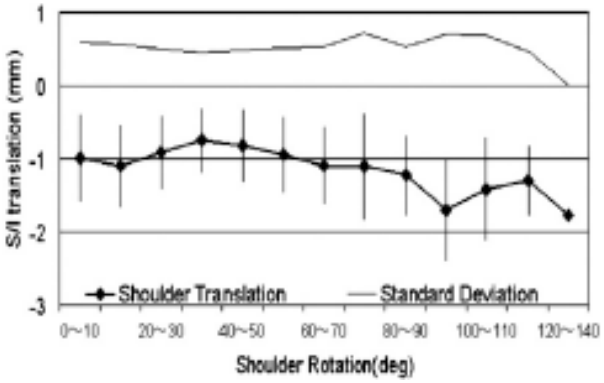

図4　上腕骨頭の肩甲骨関節窩に対する外旋位から内旋位に伴う上下方向への偏位：骨頭偏位は全内外旋域を通して平均1.7mm以内に収まり，外旋位80°以下では中間点から1mm以内に位置しバラツキも少なかった．

考　　察

肩関節の正常な動きが変化すると様々な病態を発生させると考えられる．そこで，これまで上腕骨頭の関節窩に対する偏位についての研究が，単純X線像によるものを初め，屍体実験によるもの，open MRIを用いたものなど多くなされてきた[5)11)14)]．しかし肩甲骨面での外転運動に対する検討が多くを占め，さらに結果は様々で未だ解決できていない部分が多い．これまでの解析方法は2次元での検討が主であり，3次元であっても肢位の制限，実際の動作との相違，屍体実験であることなどの問題点を有しているのが一定の見解を得ないひとつの原因と考えられる．

外転位における内外旋運動に対する検討は投球動作の解析を目的にモーションキャプチャーシステムや，関節鏡視下での病態の確認などにより行われている[4)10)12)13)]．我々が今回検討した関節窩長軸方向についての骨頭偏位についてはBurkhartらが，投球障害肩においては後下方の関節包の拘縮によって骨頭が健常肩に比して後上方に偏位し関節唇損傷や腱板損傷を生じると推察している[4)]．しかし，外転運動の報告同様に統一の見解が得られておらず，また，定量的かつ実際の投球動作の中での評価も困難であった．

これらの方法と比較して，今回用いた3D to 2Dレジストレーション手技では連続透視画像にそれぞれの被験者のCT画像から作成した3Dモデルをマッチングさせることで筋活動を反映した動態解析が定量的に出来るのが利点である[1)2)3)6)7)]．我々は現在のところ，本法がin vivoにダイナミックな動作時の解析が可能であり肩関節の動態解析に非常に有用と考えている．

著者らは同手技を用いて肩甲骨面における健常肩外転運動において，各外転角度における平均値は，上腕骨頭が下垂位で下方1.7mmにあったが，外転と共に徐々に上方偏位し80°以降で下方1mm以内に，120°以降でほぼ中心点に位置していたのを報告した[8)9)]．今回のゼロポジション近似肢位での内外旋運動における検討でも上腕骨頭の偏位は長軸方向では1.7mm以内で推移していることがわかった．健常肩においては関節窩長軸方向の中間点に，上腕骨頭の中心が位置しダイナミックな動きの中でもこの関係が保たれることが示唆された．今後，病態を有する肩の骨頭偏位を比較検討することで様々な病態発生のメカニズム解明の一助になると考える．本研究の限界としては，一方向からの透視画像のため関節窩短軸方向の評価が困難なこと，症例数が少ないこと，被爆の問題などが挙げられる．将来の展望として異なる角度からの透視撮像をすること，あるいは2方向から同時に撮像することで様々な方向への上腕骨頭の偏位の評価をし，より詳細な動態解析をすべきと考える．

ま　と　め

1. 2D-to-2Dレジストレーションによりゼロポジションでの内外旋運動において，健常肩における上腕骨頭偏位を検討した．
2. 全可動域において骨頭偏位は上下1.7mm以内で推移し，求心位を保っていると考えられた．

文　　献

1) Banks SA, et al.: Accurate measurement of three-dimensional knee replacement kinematics using single-plane fluoroscopy. IEEE Trans Biomed Eng, 1996; 43: 638-649.
2) Banks SA, et al.: In vivo kinematics of cruciate-retaining and -substituting knee arthroplasties. J Arthroplasty. 1997; 12: 297-304.
3) Bey MJ, et al.: In vivo measurement of subacromial space width during shoulder elevation: Technique and preliminary results in patients following unilateral rotator cuu repair. Clin Biomech. 2007; 22: 767-73.
4) Burkhart SS. et al.: The disabled throwing shoulder: Spectrum of pathology part I: Pathoanatomy and biomechanics. Arthroscopy: Arthroscopy. 2003; 19: 404-420.
5) Graichen H, et al.: Glenohumeral translation during active and passive elevation of the shoulder-a 3D open-MRI study. J Biomechanics, 2000; 127: 609-613.
6) Kon Y, et al.: The influence of handheld weight on the scapulo-humeral rhythm. J Shoulder Elbow Surg. 2008; 17: 943-6.
7) Moro-oka TA, et al.: Comparing in vivo kinematics of anterior cruciate-retaining and posterior cruciate-retaining total knee arthroplasty. Knee Surg Sports Traumatol Arthrosc. 2007; 15: 93-99.
8) Nishinaka N, et al.: Determination of in vivo glenohumeral translation using fluoroscopy and shape-matching techniques. J Shoulder Elbow Surg. 2008; 17: 319-22.
9) 西中直也ほか：Shape-matching technique を用いた外転運動時の生体内上腕骨頭偏位の検討．肩関節，2007; 31: 469-471.
10) Paley KJ, et al.: Arthroscopic findings in the overhand throwing athlete: evidence for posterior internal impingement of the rotator cuff. Arthroscopy. 2000; 16: 35-40.
11) Poppen NK, et al.: Normal and abnormal motion of the shoulder. J Bone Joint Surg Am, 1976; 58A: 195-201.
12) 筒井廣明ほか：投球動作解析のための体表計測による肩甲上腕関節の動きの検討．肩関節，2003; 27: 561-565.
13) Walch G, et al.: Impingement of the deep surface of supraspinatus tendon on the posterosuperor glenoid rim: An arthroscopic study. J Shoulder Elbow Surg. 1992; 1: 238-245.
14) Warner JJ, et al.: Articular contact patterns of the normal glenohumeral joint. J Shoulder Elbow Surg, 1998; 7: 381-388.